



Dr. Francisco Pérez Ochoa

Director del servicio de anatomía patológica del Hospital Teknon Barcelona.

Atryshealth

fperez@atryshealth.com

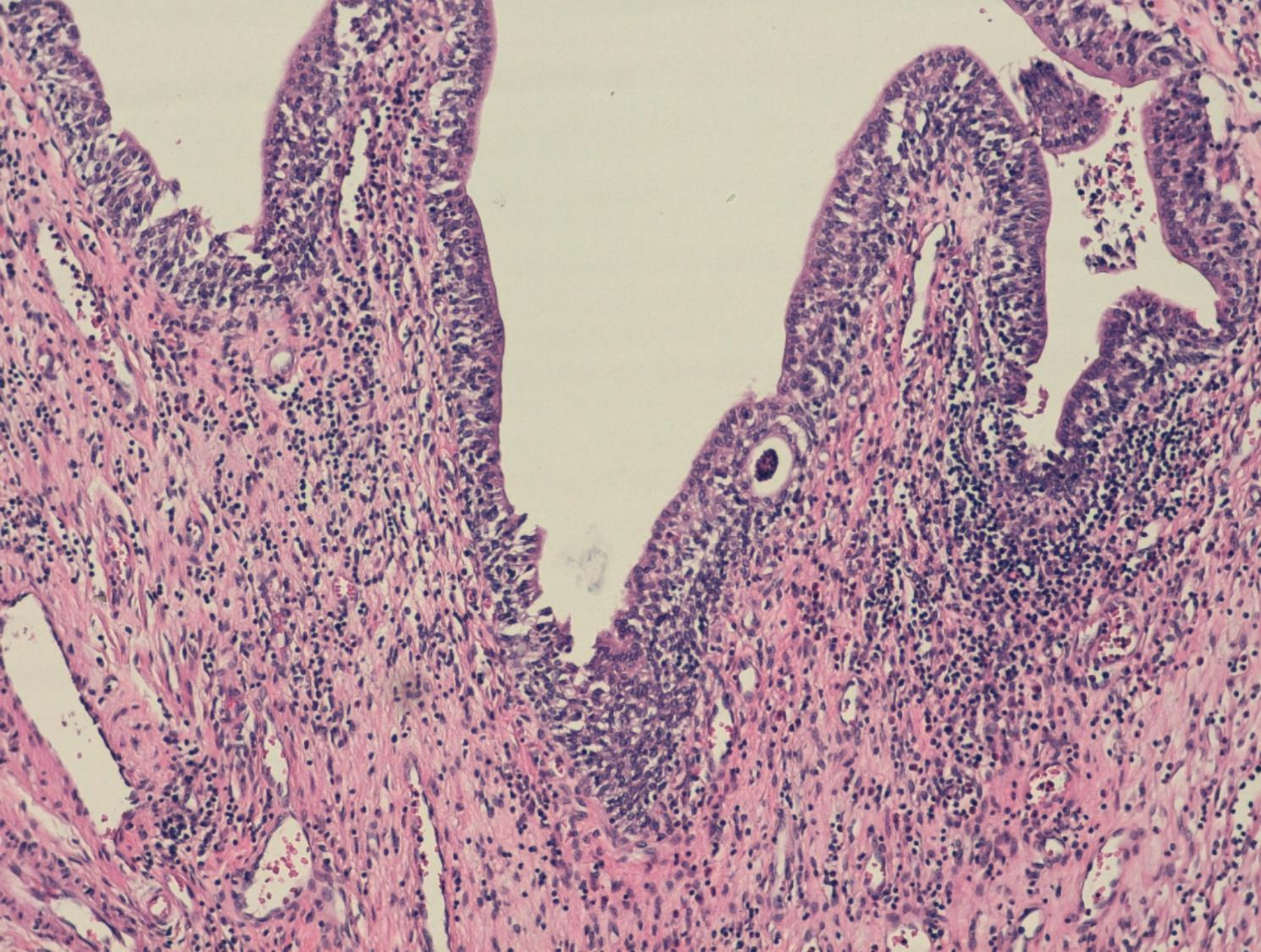
www.atryshealth.com

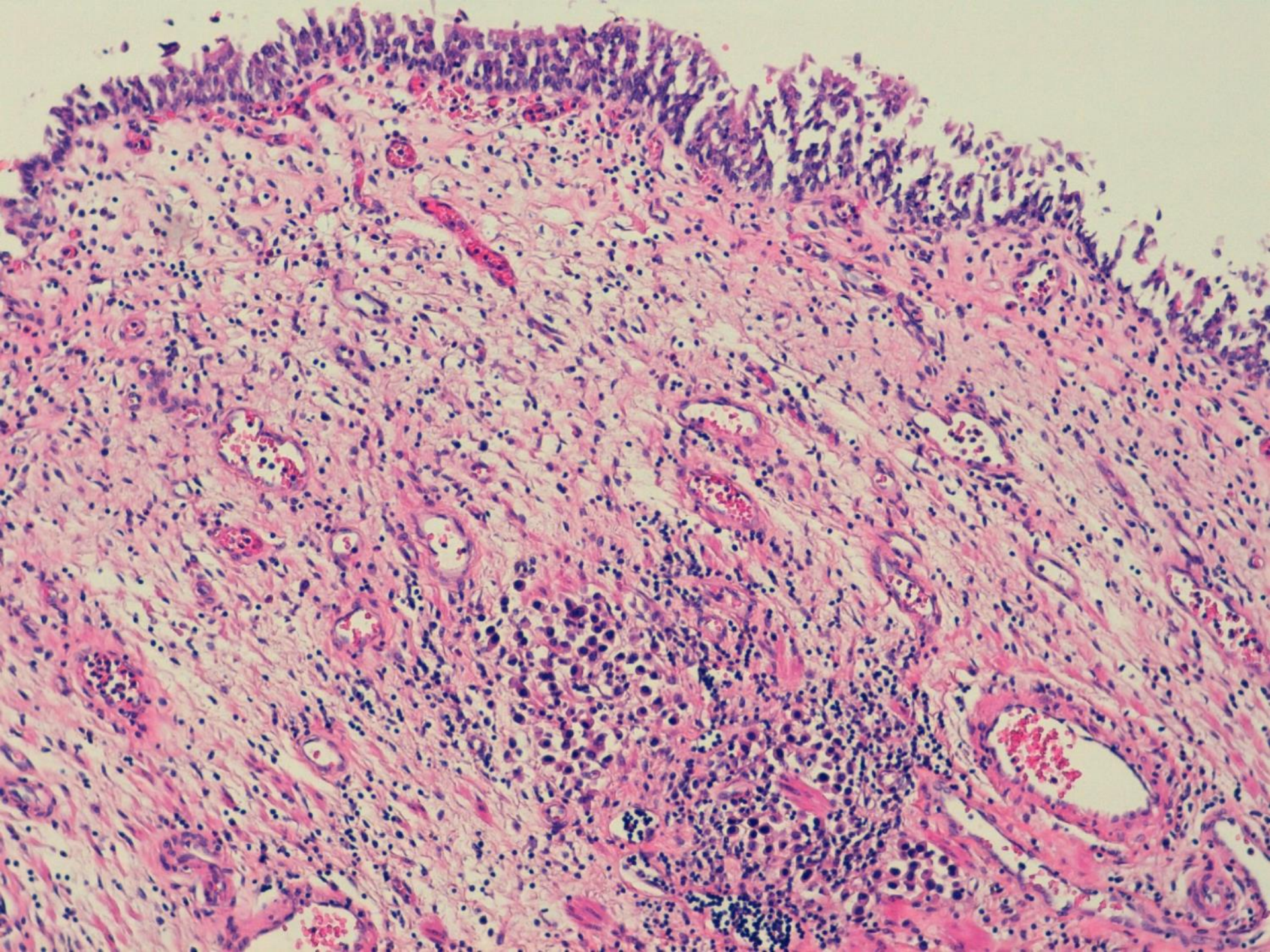
Resumen

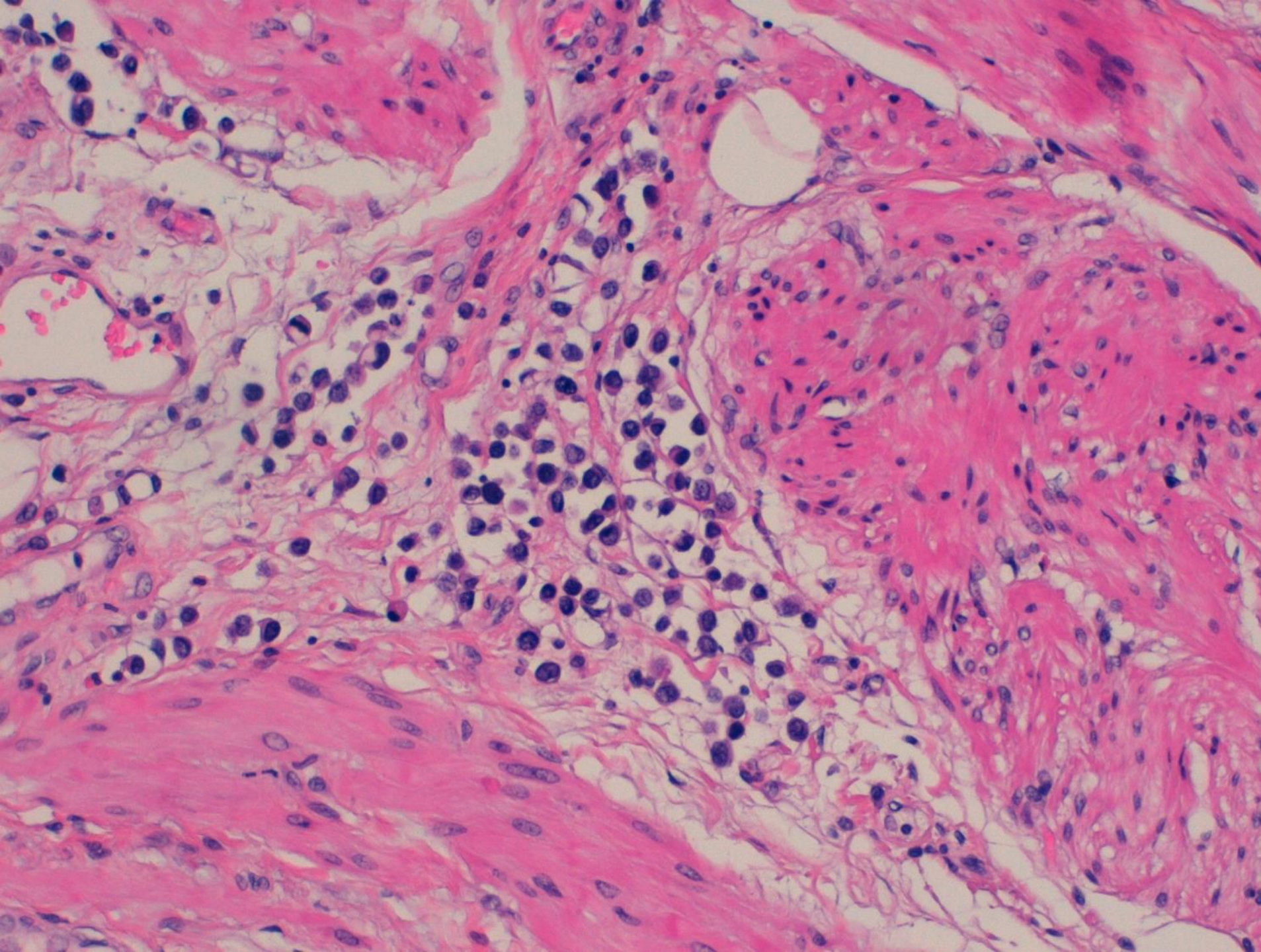
- Hombre de 64 años
- Abundante hematuria
- Cistoscopia con áreas edematosas solida en casi toda la superficie vesical
- Biopsias
- TAC toracoabdominal sin evidencia de lesiones extravesicales
- Decisión de comité de tumores urológicos:
 - **Cistoprostatectomía radical con linfadenectomía iliobturatriz bilateral**

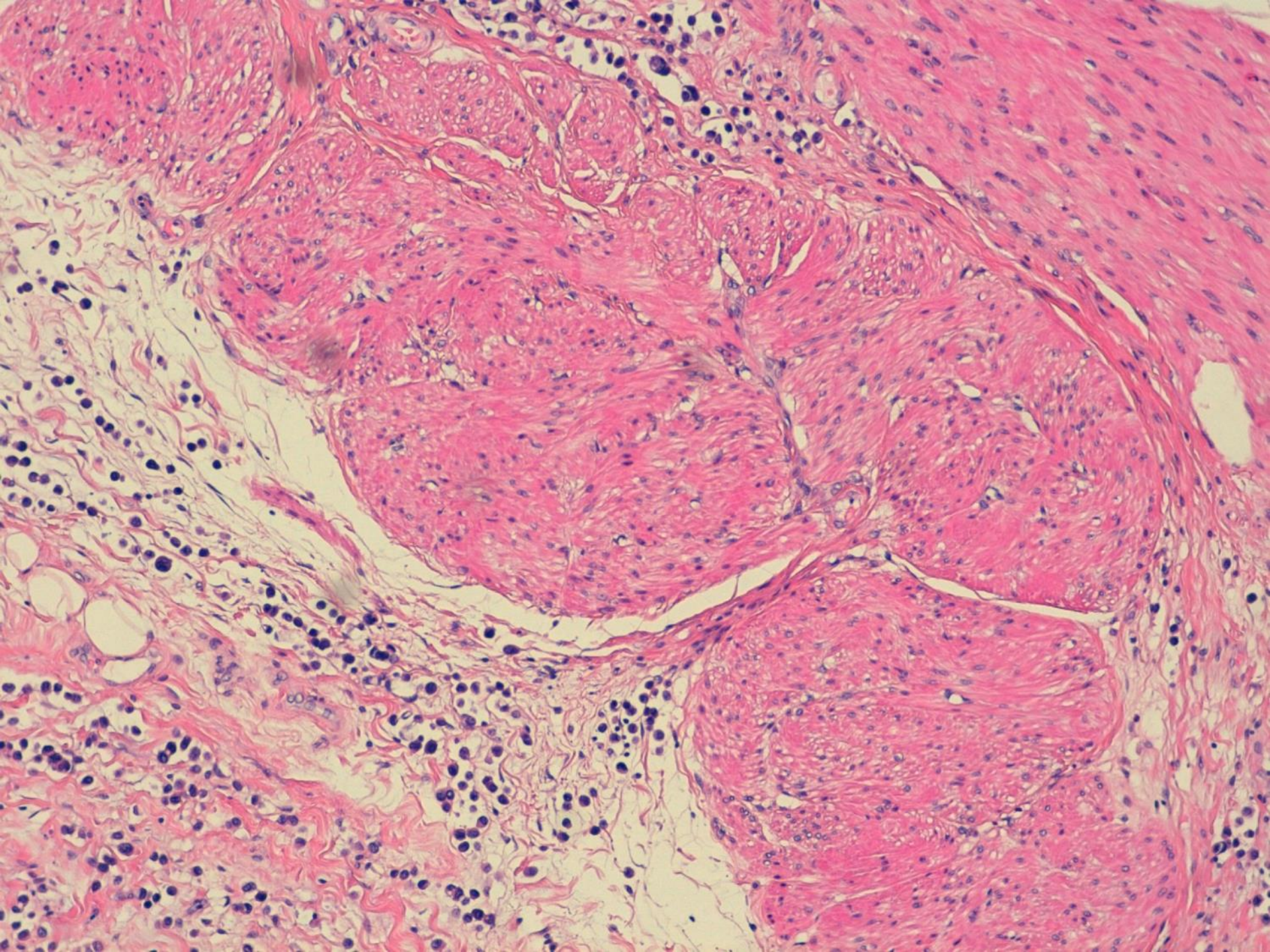
- Vejiga urinaria 65 x 60 x 50 mm.
- Próstata 45 x 20 x 10 mm.
- Zonas ulceradas y edematosas.
- Linfadenectomía iliobutriz derecha 80 x 60 x 15 mm e izquierda de 70 x 50 x 25 mm

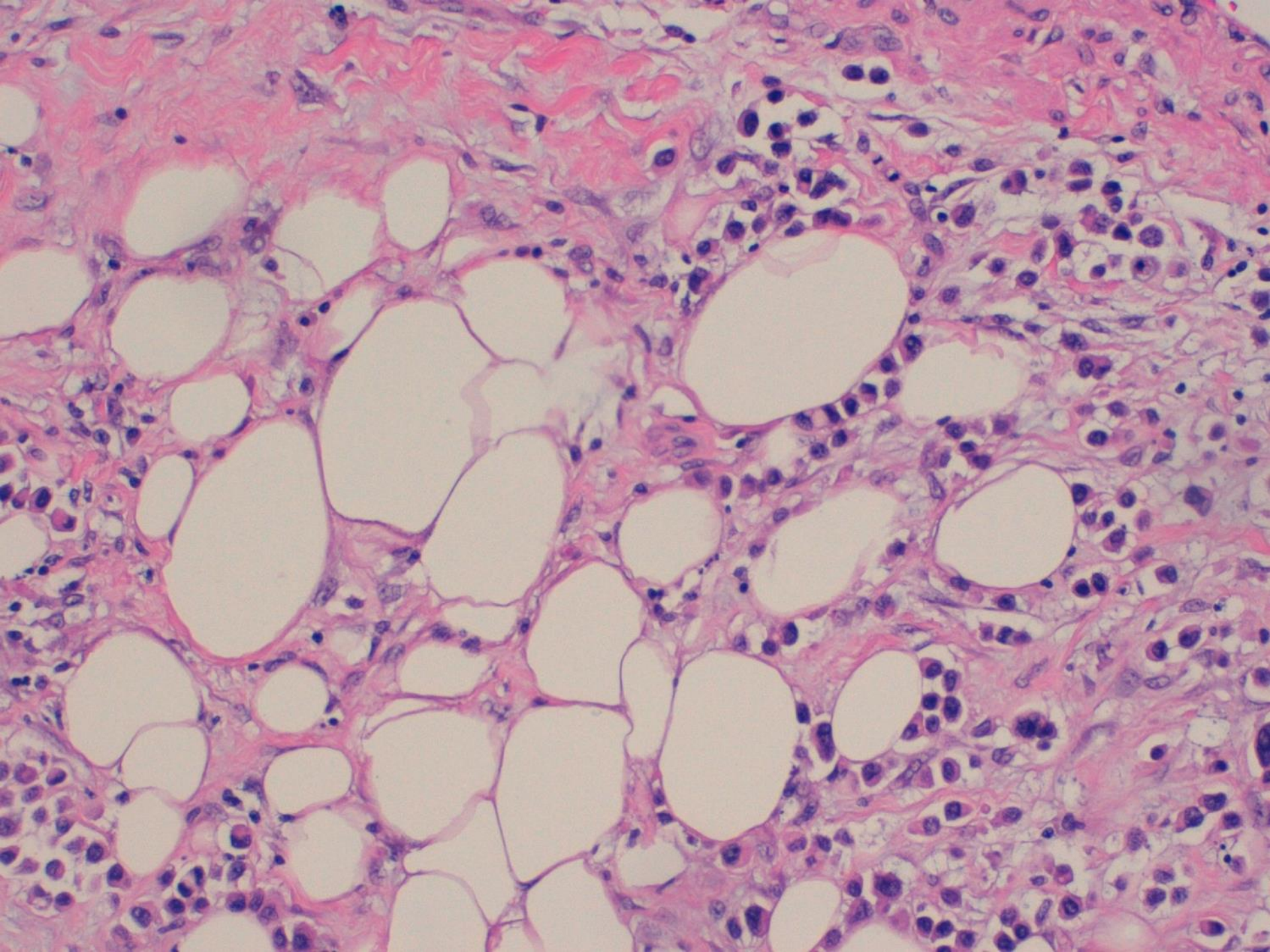


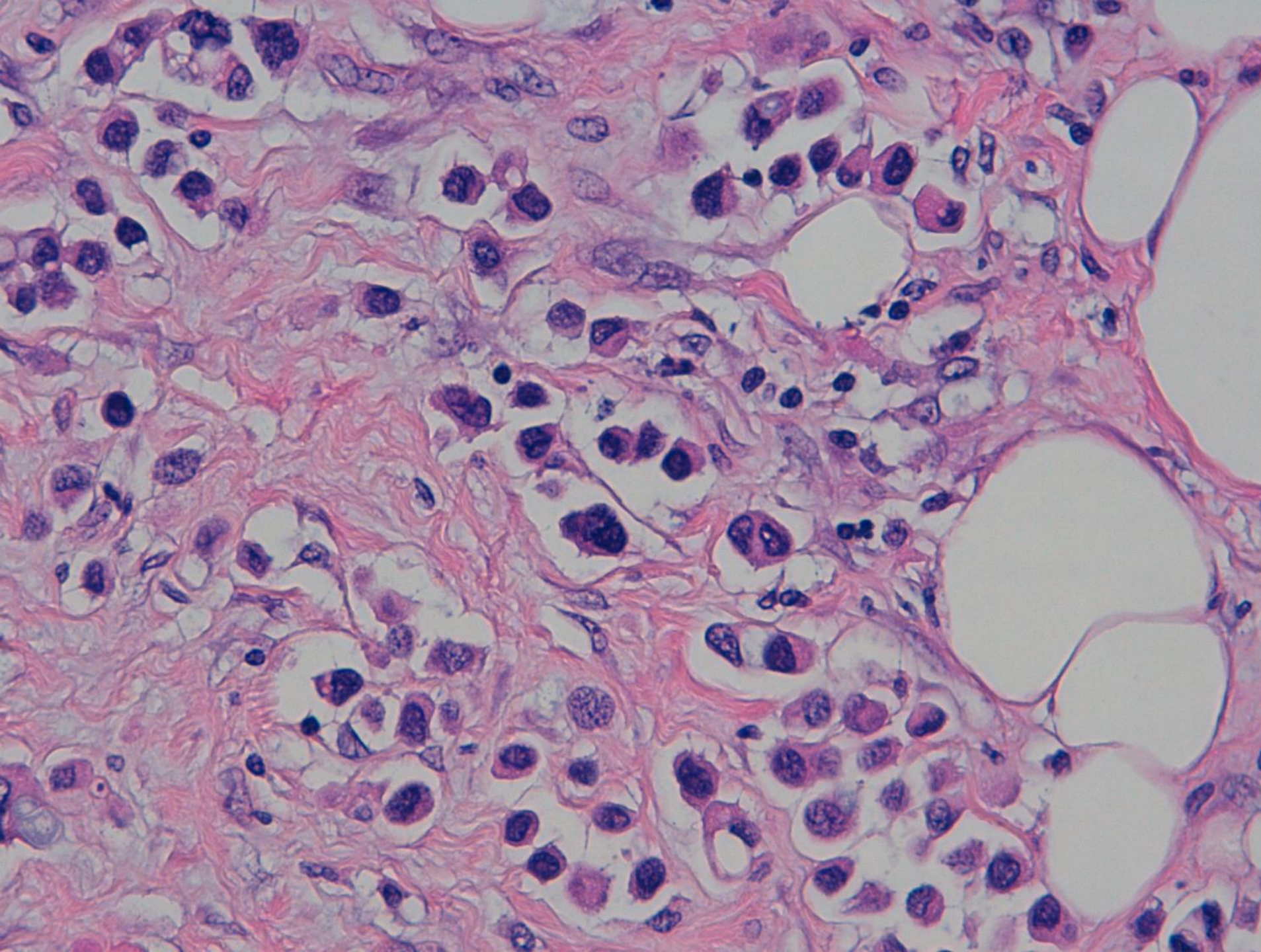


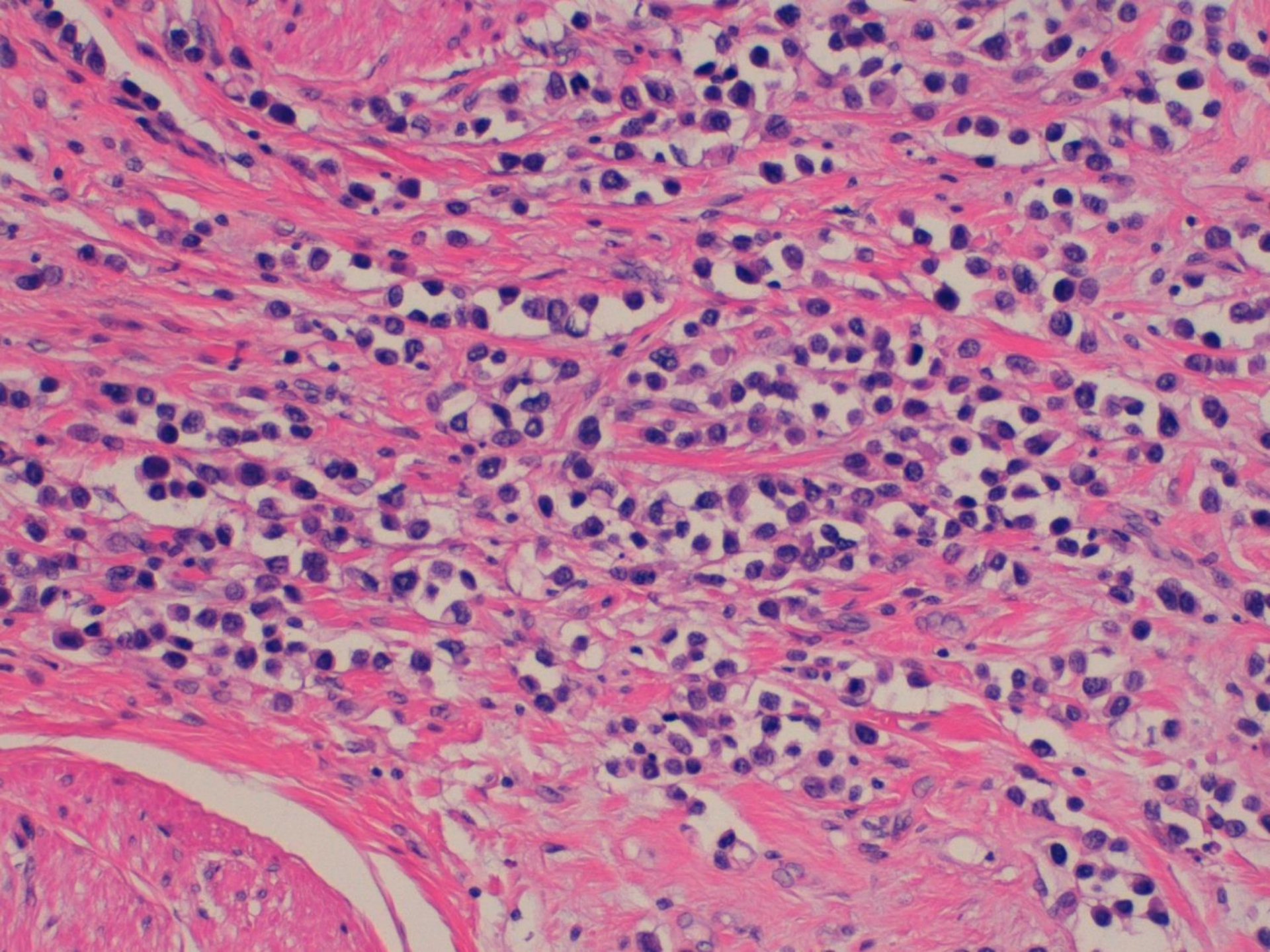


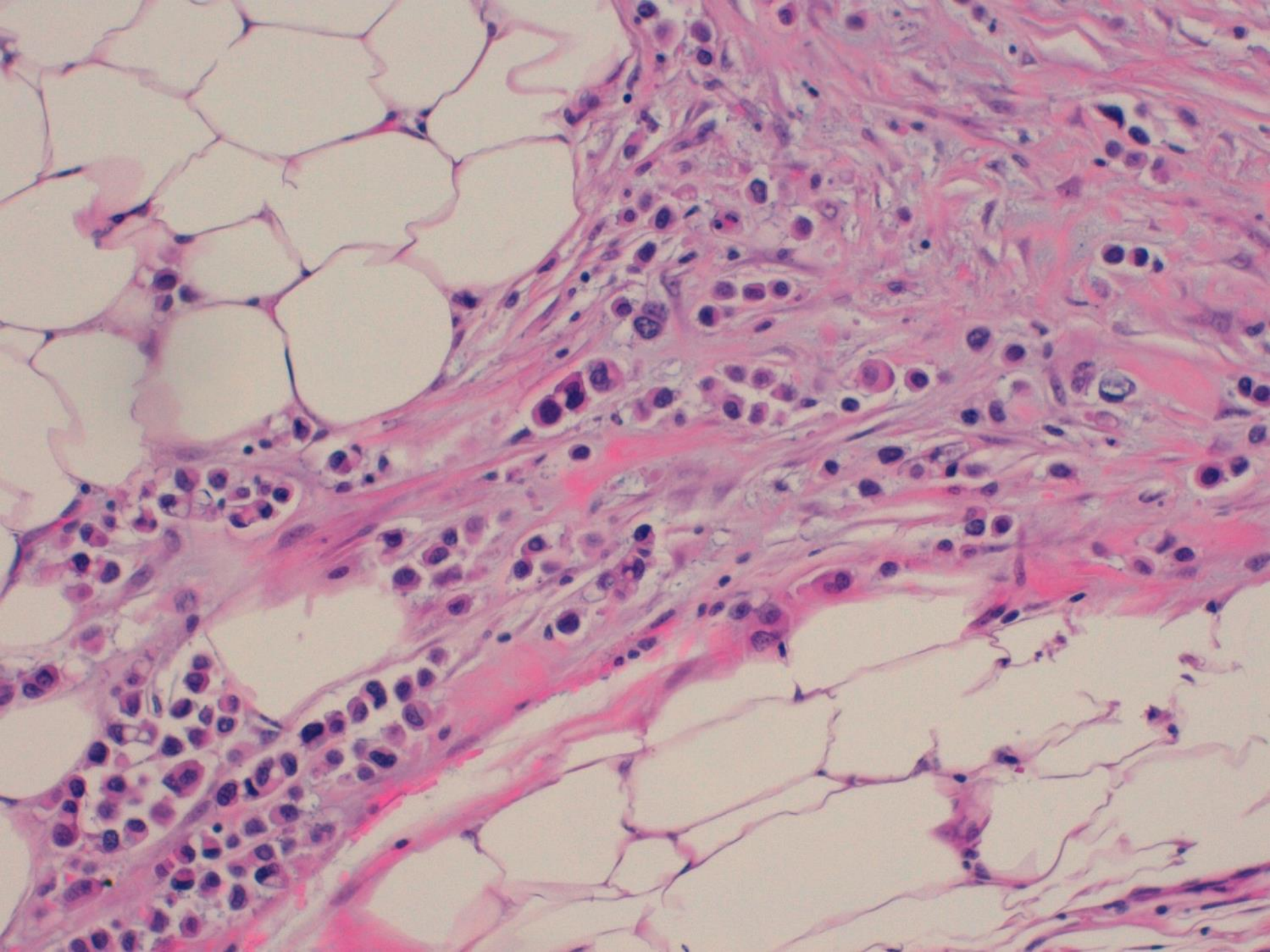


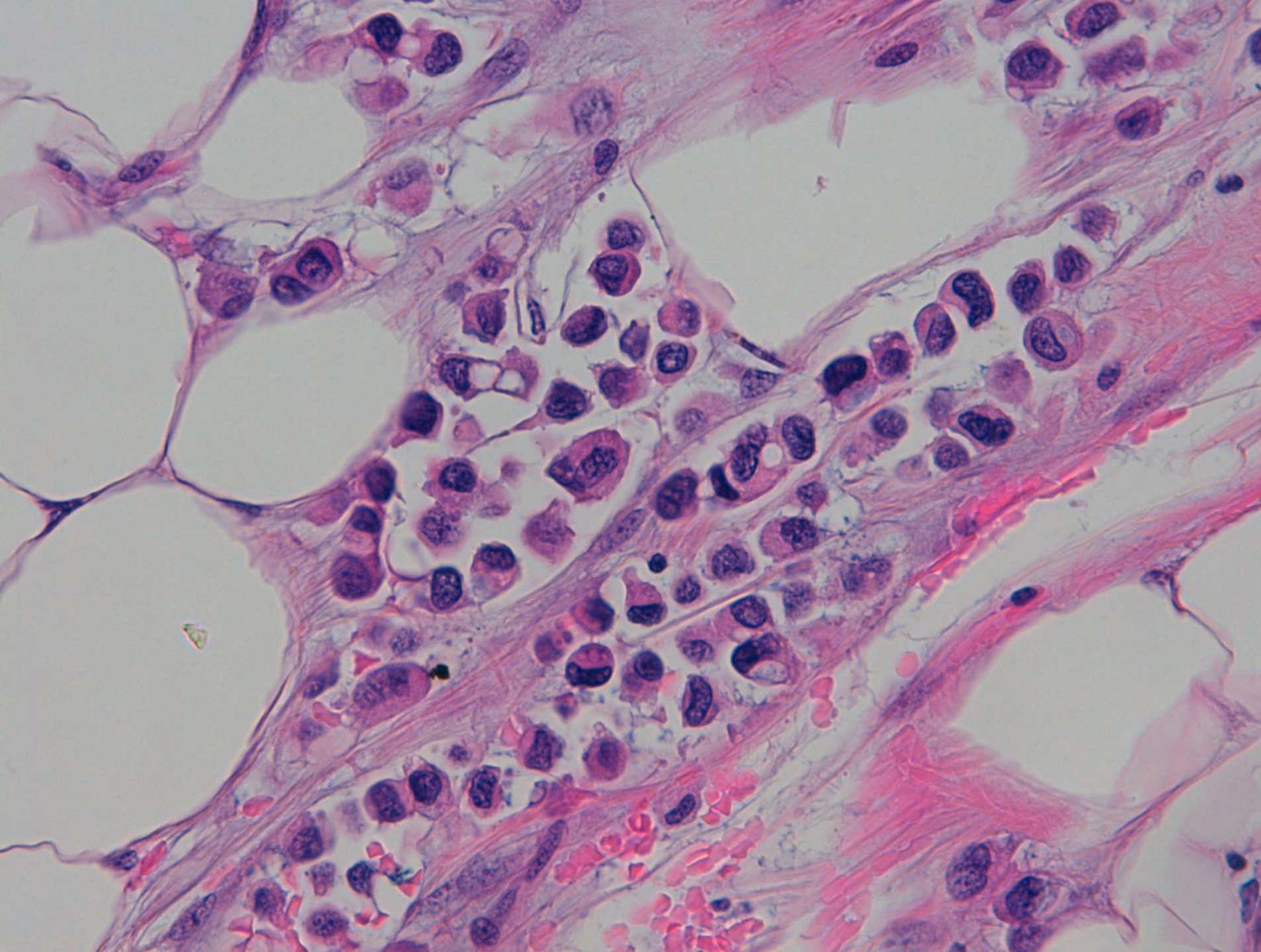




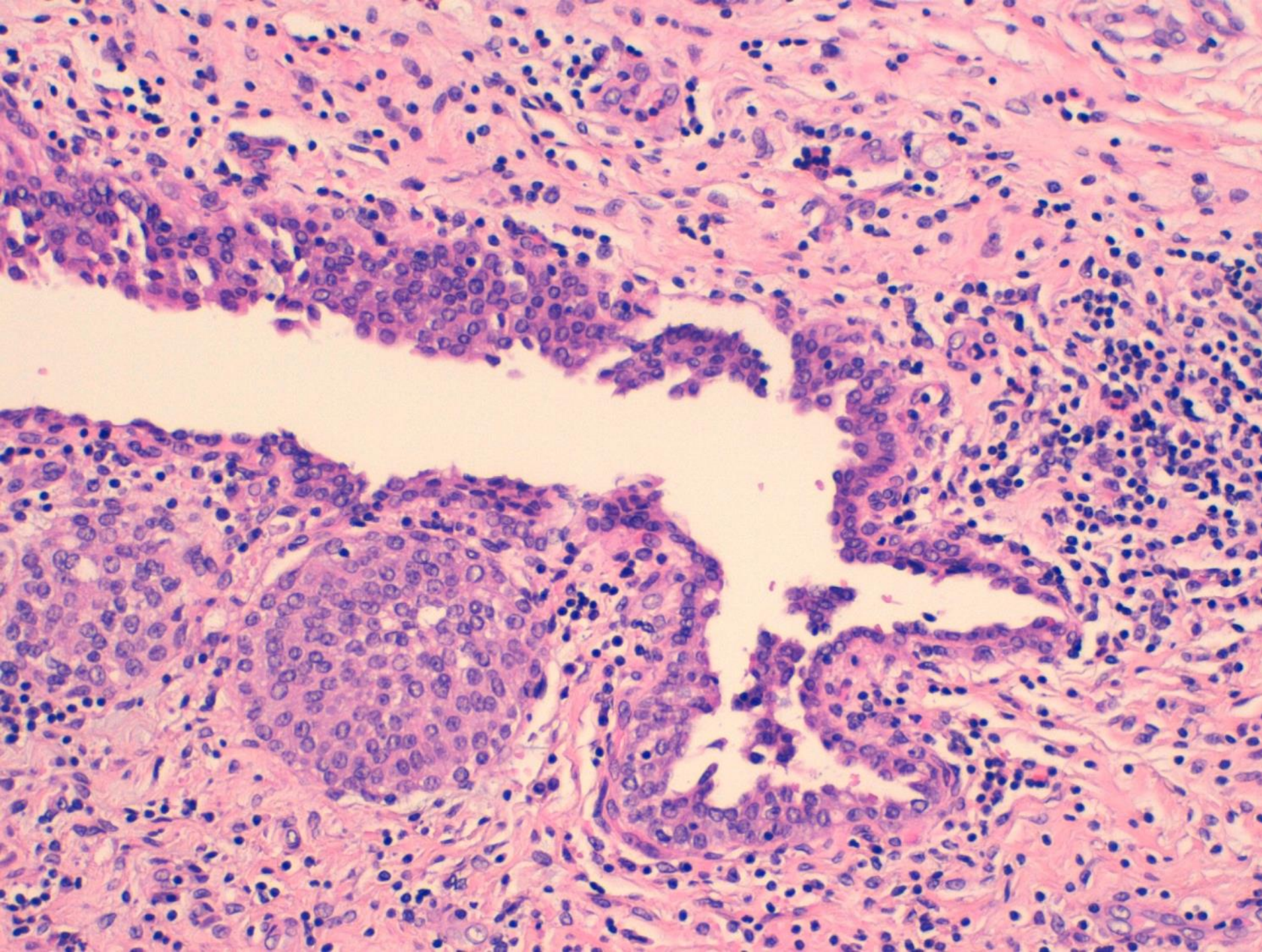




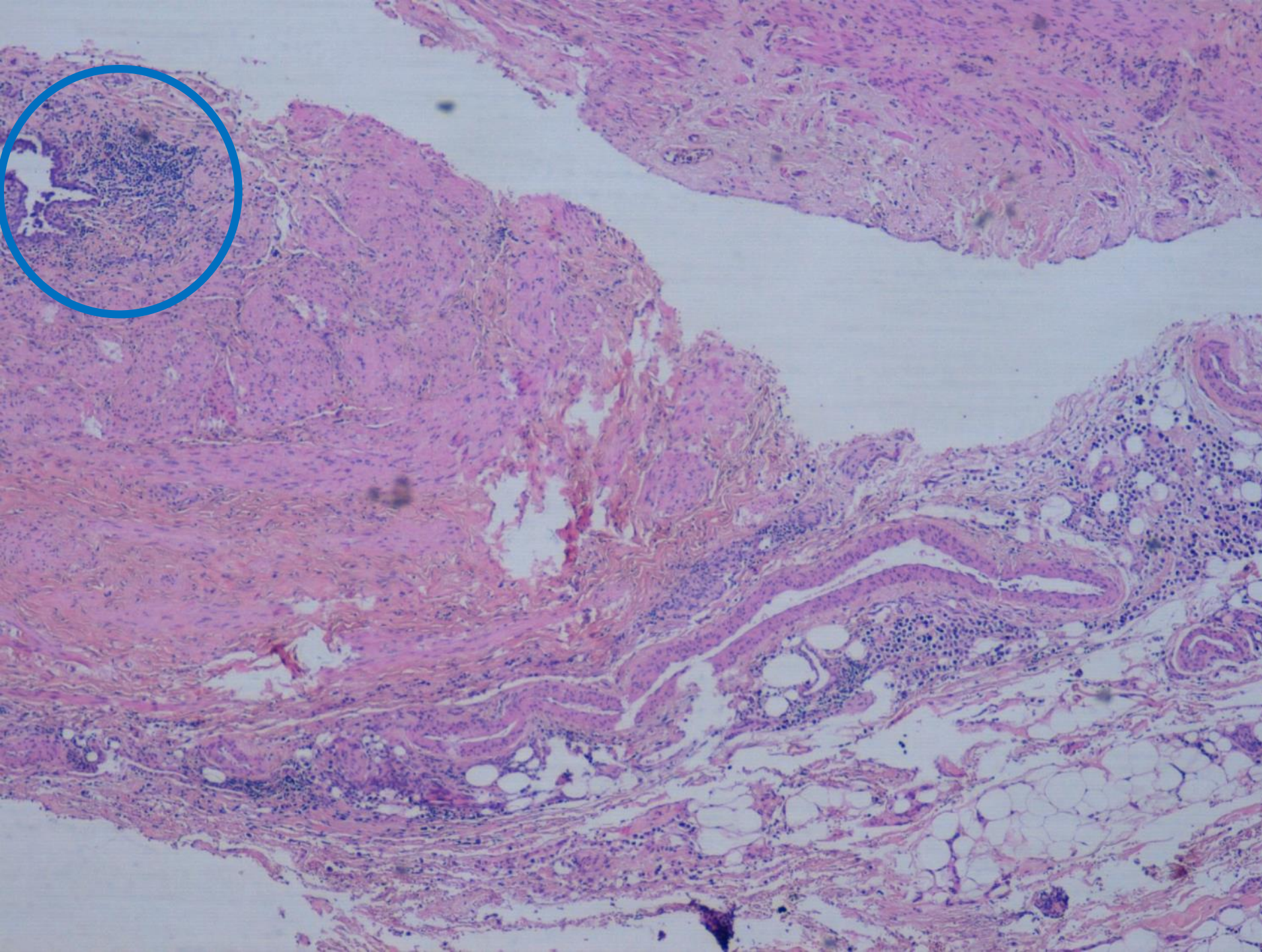




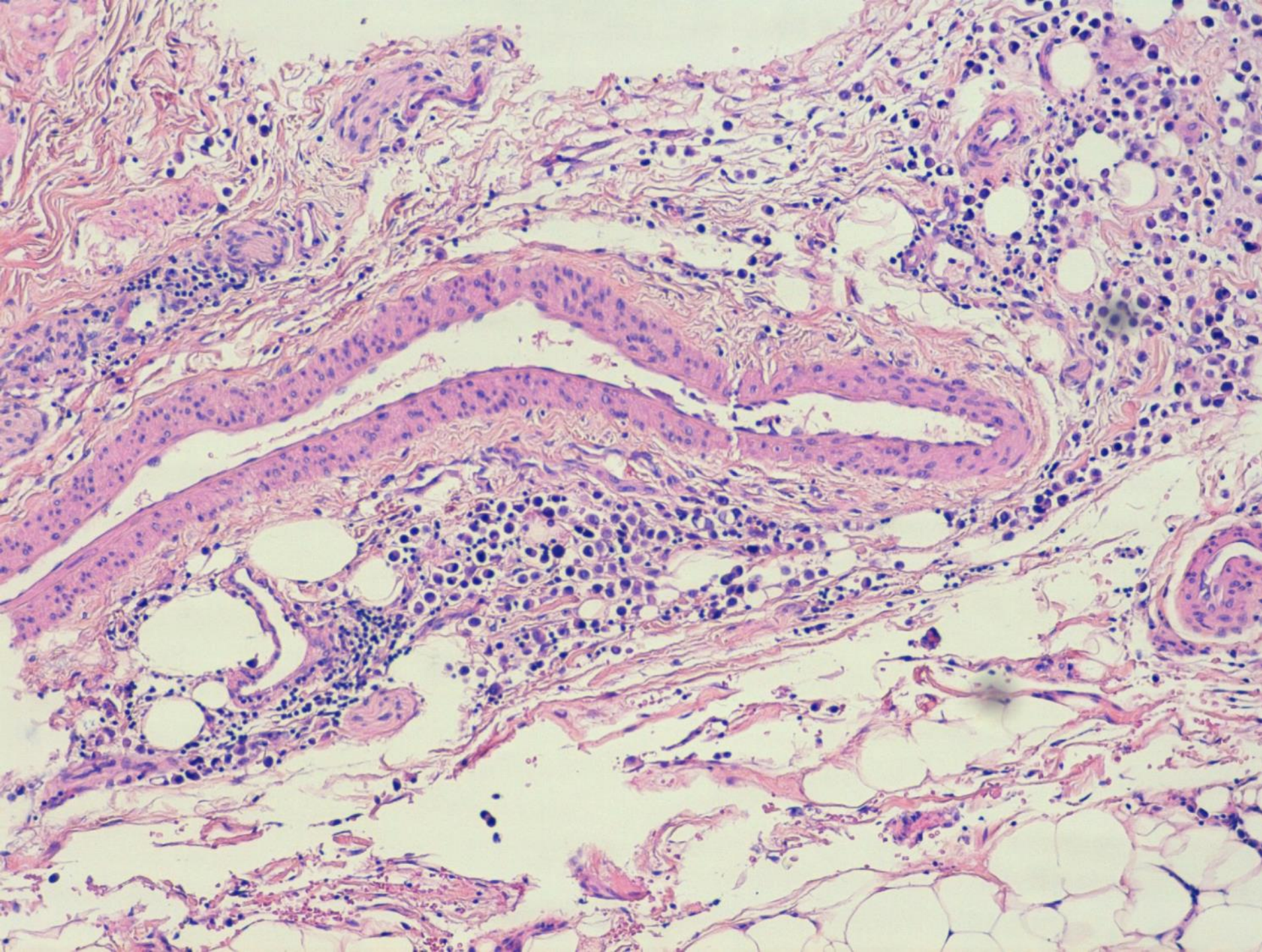
Uréter



Uréter



Uréter



¿Opiniones?